FABRICACIÓN, USO Y RESULTADOS DE LA APLICACIÓN DE UN TUTOR EXTERNO K-E TIPO II IMPROVISADO, CON FUNCION DE COMPRESION DINÁMICA, EN UN PERRO

Wheeler, J.T.[1]; Adagio, L[1].; D'Amico, G.[1]; Hierro, J[1]. Isequilla M. A[2].

[1] Clínica de Pequeños Animales. Facultad de Ciencias Veterinarias. UNLPam.
[2] Medico Veterinario Privado.

RESUMEN

Los autores comunican los resultados clínicos observados en un caso de no-unión fracturaria, de varios meses de evolución, tratado con la aplicación de un Tutor K-E (Tipo II) improvisado, con función de compresión dinámica.

SUMMARY

The authors report the clinical results observed in one case of nounion fracture, treated with through-and-through Kirschner skeletal external fixer (Tip II) improvised, with dynamic compression function.

INTRODUCCIÓN

Se comunica un caso de no-unión fracturaria con varios meses de evolución y a la cual se le habían realizado varios tratamientos. Para comprender mejor por que se decidió utilizar un método de fijación externo con compresión del foco fracturario, haremos un breve recordatorio de las complicaciones fracturarias denominadas: no-unión, unión retardada y malunión.

La no-unión fracturaria se diagnostica cuando hay indicios radiográficos de que la cicatrización ósea no se produce. En tales circunstancias es necesaria la intervención quirúrgica para crear un ambiente que favorezca la cicatrización ósea. La mayoría de las no uniones son el resultado de una toma de decisiones errónea y fallas técnicas de parte del cirujano en la técnica quirúrgica, más que fracasos biológicos atribuibles al paciente (3, 6, 11, 13, 18, 26, 27).

La presencia de una línea radiolúcida a través de la fractura, que representa al cartílago y tejido fibroso, junto a la formación de callo en el sitio fracturado es la apariencia radiográfica característica de las no uniones vasculares. Este tipo de no-unión invariablemente es el resultado de la estabilidad fracturaría inadecuada. La etiología más corriente de las no uniones vasculares es una defectuosa estabilización de las fracturas. El movimiento constante en el sitio fracturado impide la mineralización del cartílago. La inmovilización rígida de fracturas con placas o fijadores externos por lo usual permite que progrese la consolidación fracturaría (26, 27).

En otros caso se produce una no-unión hipertrófica (no-unión vascular con grandes cantidades de callo) se tratan con la extracción de los implantes flojos, alineamiento articular y colocación de una placa de compresión. Pueden emplearse también injertos de hueso esponjoso. Sin embargo, el callo hipertrófico por lo usual contiene un hueso esponjoso adecuado para la cicatrización (26, 27).

Siempre que se sospeche una infección del foco fracturario, se tratará la no-unión en forma abierta, siendo aconsejable hacer un cultivo y antibiograma (para bacterias hongos y levaduras). En el caso que se realice el diagnóstico radiográfico o clínico de osteomielitis, el tratamiento consistirá en la remoción de los grandes fragmentos de

hueso cortical necrótico, un correcto desbridamiento de la zona afectada y el tratamiento antimicrobiano adecuado (5, 8, 15, 20).

Si el desbridamiento produce defectos muy grandes, se puede optar por rellenar los defectos resultantes con autoinjertos de hueso esponjoso, que pueden insertarse durante el procedimiento de colocación de placas o después de 5 a 7 días de manejo de la herida a cielo abierto. Esta segunda opción es mas adecuada ya que permite la formación de un lecho de tejido de granulación sano antes de la colocación del injerto (1, 3, 4, 16, 1719, 21, 24, 25).

La extracción de los implantes es recomendada, por la mayoría de los autores consultados, en las no uniones infectadas porque el implante puede operar como refugio para la infección persistente (3, 4, 6, 11, 15).

Otro tipo de no-unión observada es las denominado "no uniones atróficas". En realidad son pseudoartrosis con inactividad biológica. En las placas radiográficas, no hay signos de reacción ósea en los sitios fracturarios y los cabos óseos parecen escleróticos. A nivel histopatológico, las brechas fracturarías están ocupadas con tejido fibroso y las cavidades medulares se encuentran selladas con hueso cortical. Este tipo de no-unión requiere cirugía para extraer los tejidos fibrosos y abrir los canales medulares. La estabilidad adecuada suele alcanzarse con placas y tornillos, junto a la colocación de injertos de hueso esponjoso autógeno. Se prefiere la fijación con placa porque con este tipo de no-unión es frecuente un extenso período cicatrizal (3, 6, 11, 13, 18, 26, 27).

En otros casos se produce una "unión retardada", en estos las fracturas se unen, aunque con mayor lentitud que la prevista. Los signos de actividad ósea progresiva (incremento de la densidad radiográfica de las líneas fracturarías) se visualizan en las placas radiográficas secuenciales. En tanto los implantes se mantengan intactos, el paciente puede ser confinado y no se requiere la reoperación. Sin embargo, pueden incorporarse injertos de hueso esponjoso para acelerar el proceso cicatrizal. Si los implantes están flojos o han migrado (clavos intramedulares), es aconsejable extraerlos. En estos casos se puede optar por la colocación de otro método de fijación y el mas adecuado para no tener que abordar el foco fracturario es el uso de fijadores esqueléticos externos (3, 4, 6, 11, 13, 18, 26, 27).

Por último, las maluniones son fracturas consolidadas en las cuales no se alcanzó el alineamiento óseo anatómico o no se mantuvo durante el período cicatrizal. Pueden tener efectos nocivos sobre el funcionamiento del miembro (3, 6, 11).

Los principios de la compresión dinámica interfragmentaria, desarrollado por la AO/ASIF y el de osteogénesis dinámica tan magníficamente aplicado por Ilizarov, pretenden lograr una reparación ósea los más rápida y adecuada posible. Para esto es necesario un mínimo de espacio interfragmentario, un mínimo de movimiento entre los fragmentos y sobre todo la presencia de una adecuada vascularización de éstos. Ilizarov demostró que en las pseudoartrosis la compresión de los fragmentos fracturarios incrementaba la producción de la callogénesis y facilitaba la unión fracturaria (11).

El fenómeno de compresión dinámica (CD) puede lograrse mediante distintos procedimientos quirúrgicos a saber: 1) mediante tornillos; 2) Cerclajes; 3) Placas de CD, 4) Fijadores Externos y 5) agujas o clavijas de Kirschner.

La fijación esquelética externa es de particular utilidad para el tratamiento de una amplia variedad de fracturas diafisiarias. La rigidez del fijador puede incrementarse mediante el agregado de clavos de fijación y empleo de configuraciones bilaterales y biplanares (2, 7, 9, 12, 14, 22, 23).

En las fracturas expuestas, el empleo de la fijación externa es interesante a los efectos de evitar la invasión del sitio fracturarlo con implantes metálicos. Otra ventaja es que la remoción de la fijación externa se realiza muy fácilmente (3, 11).

El uso de fijadores externos que permitan realizar una compresión sobre el foco fracturario está ampliamente difundido. Lamentablemente, muchas veces no se utilizan por los costos que implica la compra del tutor (3, 11).

Cuando se utilizan fijadores con una configuración biplanar (tipo II), la penetración de algunas masas musculares es inevitable, pero muchas veces se prefieren por su rigidez superior (2, 7, 9, 12, 14, 22, 23).

Estas férulas de fijación cubren la extensión del hueso con los clavos más proximal y distal insertados en la metáfisis y los centrales ubicados a 1-2 cm de la línea

fracturaría. Donde exista hueso adecuado se pueden colocar clavos adicionales.

Para la inserción de una configuración tipo II clásica, con clavos de transfijación tomados por ambas barras, se colocan los clavos iniciales en la metáfisis proximal y distal del hueso. Estos clavos deben centrarse en el hueso sobre el plano medial a lateral y en paralelo a su correspondiente superficie articular. La fractura entonces se reduce con la distracción manual de los clavos de transfijación, empleando el peso del paciente en la posición de miembro colgado, o con un distractor de fractura (3, 11).

Puede realizarse una abertura limitada del foco fracturario, para facilitar la reducción de fracturas simples cuando se puede reconstruir la columna ósea. Las fracturas conminutas pueden reducirse en forma cerrada mediante distracción. Las barras conectoras medial y lateral con un número predeterminado de rótulas se aseguran a los clavos de transfijación proximal y distal. Una tercera barra conectora con rótulas se coloca de un lado del miembro para utilizarlos como guía. Los clavos de transfijación remanentes se colocan utilizando la barra guía para asegurar el correcto alineación de los mismos con las rótulas. Como mínimo se insertan dos clavos (y de preferencia tres) en proximal y distal de la fractura. Luego de realizado la alineación se retira la guía y se ajustan los clavos a las rótulas (11).

El inconveniente de este tipo de fijadores clásicos es que las barras laterales permanecen fijas, no pudiéndose realizar mayor compresión dinámica que la obtenida en el momento de la colocación del tutor. Los fijadores externos que permiten ejercer compresión y distracción son más complejos, y tienen algún sistema móvil que permite regular la compresión y el alineamiento del hueso.

El sistema que fue utilizado en este caso, utiliza barras laterales roscadas de hierro (utilizadas para la fabricación de muebles), bulones y rótulas para la fijación de los clavos y tornillos roscados a la barra que permiten el movimiento de las rótulas en un plano, para ejercer la compresión sobre el foco fracturario.

DESCRIPCION DEL CASO

Se trata de un canino raza Dálmata, sexo macho, de 6 años de edad, y 30 Kg de peso, que llega a consulta presentando una claudicación de 4° grado del miembro anterior izquierdo, acompañado por una importante atrofia muscular del mismo, debido a una mala resolución de una fractura conminuta de la diáfisis del radio y el cúbito, ocurrida 12 meses antes del ingreso a consulta. La lesión se produjo por una herida de bala, y la falta de unión se evidenció por el estudio radiográfico. El examen clínico y radiográfico no demuestra la presencia de infección del foco fracturario.

La anamnesis y el examen clínico hacen presuponer las causas de la no-unión, considerándose como posibles los siguientes factores:

- **Mala elección del material ortopédico:** Se le colocaron 2 clavos Steinman intramedulares de 2 mm (uno en Cubito y otro en Radio). Si bien no pudimos observar las radiografías iniciales, la literatura aconseja en estos casos el uso de tutores externos o la colocación de placas, ya que los clavos de Steinman no pueden evitar la inestabilidad que se produce en una fractura conminuta.
- **Mala colocación de los clavos:** La bibliografía indica que los clavos intramedulares deben ingresar por las epífisis del hueso, para facilitar la colocación y la extracción del mismo. En este caso los clavos fueron ingresados por la línea de fractura y no ocupaban toda la longitud y el diámetro del canal medular. Es decir, se colocaron dos pequeños fragmentos de clavo (uno en el radio y otro en el cúbito), y luego se procedió a reducir la fractura. De este modo, los fragmentos de clavo quedaron incluidos en el canal medular, pero solamente a una pequeña distancia del foco fracturario. Para retirar estos implantes se debió realizar una fractura parcial de los huesos.
- **Mala inmovilización:** Como no se pudo lograr una inmovilización adecuada del foco fracturario, se colocó un vendaje de yesos por un período aproximado a los 60 días con un inadecuado control del paciente. Esto llevó al aflojamiento del vendaje y una movilidad excesiva del foco fracturario.

Bajo esas circunstancias se indicó una cirugía para extraer los implantes y utilizar otro método de fijación.

En principio se indicó la colocación de una placa metálica (de neutralización) de 10 cm de largo, con 4 tornillos. Durante el acto quirúrgico se realizó un transplante de hueso esponjoso autólogo en el foco de fractura.

A las tres semanas de realizada la cirugía se produjo la ruptura de la placa, por lo tanto nuevamente se realizó una mala elección del implante; debido a que la placa escogida fue poco resistente. Se podría haber evitado este accidente si se hubiera realizado una fijación externa un poco más rígida (vendajes de estabilización) cuando el animal comenzó a apoyar el miembro. En este caso solo se utilizó un vendaje de protección tipo Robert Jones modificado.

Se extrajo el implante y se lo reemplazarlo por una placa de polipropileno del mismo tamaño, pero de mayor espesor. En este caso se realizó un vendaje externo de estabilización (vendaje de Robert Jones modificado) al que se le agregó como refuerzo una media caña en forma de tala, obtenida de un caño de PVC, cortado sagitalmente en dos mitades, usando una de ellas como sostén del miembro en posición palmar del mismo.

A los 25 días de la cirugía las radiografías indicaron que el callo óseo que se estaba formando era muy pequeño. La fractura del cúbito mostraba cierto grado de consolidación, pero en el caso del radio se observaba una no-unión o por lo menos una unión retardada. A los 20 días posteriores se realizaron nuevos estudios radiográficos confirmándose la presencia de una no unión atrófica. Por lo tanto, se decidió extraer la placa y colocar un tornillo entre los cabos fracturarios del radio como método de compresión dinámica de la fractura de este hueso.

Luego de tres semanas, y no habiéndose formado callo de cicatrización ósea, se decidió la fabricación y colocación de un tutor externo K-E Tipo II, que permitiera ejercer compresión constante sobre el foco de fractura.

El aparato colocado constaba de 2 barras de hierro roscadas de 6 mm, rótulas o intermediarios para fijar los clavos a las barras, bulones (4 por cada intermediario) y 4 clavos Steinman de 2,5 mm de diámetro.

La colocación de los clavos se realizó de la manera clásica, primero los mas alejados al foco fracturario y luego los más próximos, dos en cada fragmento. La diferencia consistió en que los clavos intermedios, los más próximos a la fractura, no se colocaron en forma oblicua al hueso, sino paralelos a los clavos de los extremos. Esto para facilitar la maniobra de compresión, ya que de otro modo, la compresión podría haber provocado la desviación del eje del hueso.

Para alinear los clavos en el momento de la colocación se utilizó una tercera barra de acero como guía.

Una vez colocado el tutor, se efectuó la estabilización del mismo teniendo en cuenta la línea de fractura, ajustando los tornillos y tratando de ubicar en una posición correcta el miembro.

En el postoperatorio y a partir de los siete días se indicó el siguiente procedimiento:

1- Ajustar diariamente los tornillos, realizando la compresión del tutor un mismo sentido, y de forma alternada. Es decir, el primer día los tornillos distales y el segundo día los tornillos proximales y así sucesivamente hasta considerarse suficiente la compresión.
2- La compresión se llevará a cabo teniendo en cuenta la posición del tutor y se creyó conveniente que del lado lateral se comprimiera media vuelta de tuerca, mientras que del medial solo un cuarto de vuelta. Para esto las tuercas fueron marcadas previamente a la cirugía, realizándoseles una muesca con una cierra metálica.
3- Hacer controles radiológicos semanales, los que determinarán si la metodología de compresión es la correcta, pudiéndose realizar las correcciones que se consideraran convenientes.

RESULTADOS

Pasadas 48 horas de la cirugía, el animal se adaptó perfectamente a caminar con el tutor. No presentaba signos aparentes de dolor y el miembro estaba estabilizado. La maniobra de compresión, resultó muy sencilla y no producía desconfort en el animal.

A los 20 días de la cirugía, las radiografía mostraron que no era necesario realizar mas compresión sobre el foco, ya que se comenzó a observar la presencia de calcificación sobre la línea de fractura. A los 60 días de la cirugía, había desaparecido la la línea de fractura. Para este momento el animal había comenzado a apoyar el miembro, logrando un soporte de peso aceptable, aunque todavía permanecía cierto grado de atrofia muscular.

Se extrajo el tutor y se mantuvo el vendaje de Robert Jones modificado, con la tala de caño de PVC, durante 30 días más, momento en el cual se le dio el alta médica.

DISCUSION y CONCLUSIONES

La formación del callo óseo está determinado por una serie de factores, entre ellos, el grado de estabilidad, la separación de los fragmentos, el estado del tejido blando, la edad y el peso del animal, la vascularización de los fragmentos y otros factores como el aporte de oxígeno y minerales en el foco fracturario (3, 11). Todos estos factores se ven afectados cuando se decide intervenir quirúrgicamente una fractura. Como hemos mencionado en la introducción la no-unión de una fractura se produce, generalmente, por causas yatrogénicas. En este caso varias fueron las causas que produjeron los sucesivos fracasos en la formación del callo. Sin embargo podrían resumirse en dos factores principales: una inadecuada elección de la técnica quirúrgica inicial, sumado a la mala técnica de colocación de los clavos intramedulares y en segundo lugar una pobre irrigación del foco fracturario, lo que llevó a la producción de una no-unión atrófica.

La compresión dinámica y sostenida del foco fracturario mostró rápidamente (20 días) un estímulo de la callogénesis.

Un sistema de fijación ideal debería ser al principio tan rígido como el hueso, para evitar un movimiento excesivo del foco fracturario o la ruptura del implante, fenómeno que se observó cuando se produjo la ruptura de la placa metálica, y paulatinamente debería ir reduciendo esta rigidez, para permitir una mecánica más fisiológica al hueso (2, 3, 6, 7, 11, 13).

La dinamización de una fractura (11), si bien es un termino impreciso, conlleva a un cambio en la estructura de los fijadores externos, para permitir una mayor transmisión de cargas sobre el foco de la fractura y de esta manera modificar la biología del callo.

En este caso, la colocación de un fijador externo biplanar, permitió cierta dinamización del callo, sumado al factor de compresión constante sobre el foco fracturario, disminuyendo la brecha entre los fragmentos, produciendo la necrosis de los tejidos interpuestos (fibrocartílago) y estimulando la callogénesis mediante un mayor aporte de oxígeno al lugar de la fractura.

Sabemos que este método no es original, pero consideramos importante realizar esta comunicación como un aporte que muestra una sencilla técnica que permitió resolver un problema importante, ya que había producido una notoria invalidez en el paciente afectado.

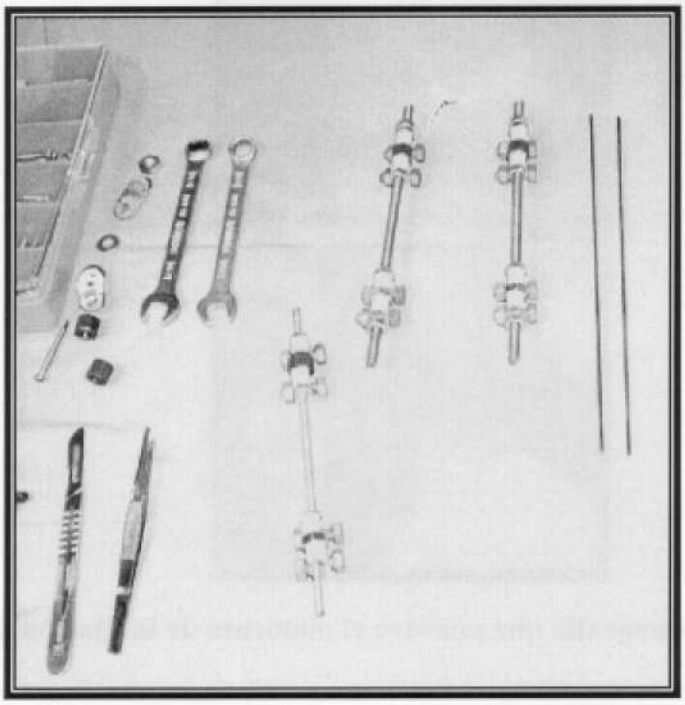

Fig. 1 - Fotografía del tutor y del material utilizado para su colocación.

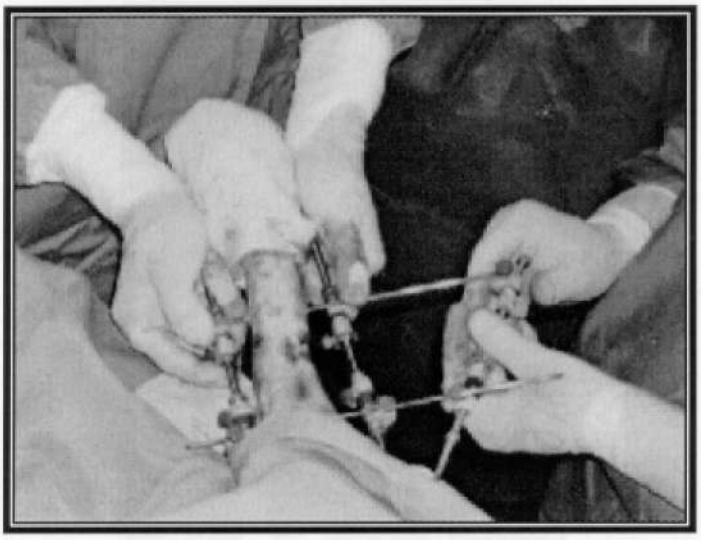

Fig. 2 - Fotografía mostrando el momento de colocación del tutor.

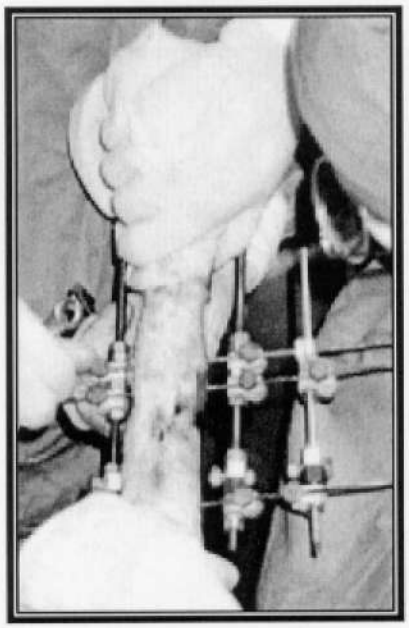

Fig. 3 - Fotografía que muestra el momento de la fijación del tutor.



Fig. 4 - Fotografía del paciente en el posoperatorio inmediato.

Fig. 5 - Fotografía del miembro luego de retirado el tutor.

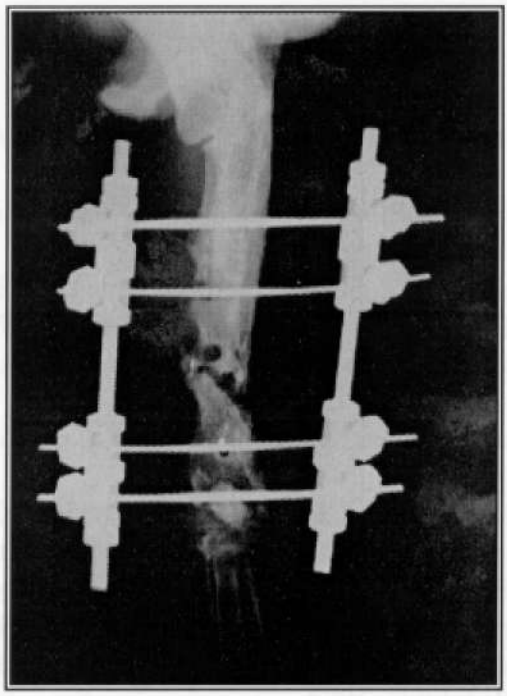

Fig. 6 - Radiografía del miembro con el tutor colocado. Posoperatorio inmediato.

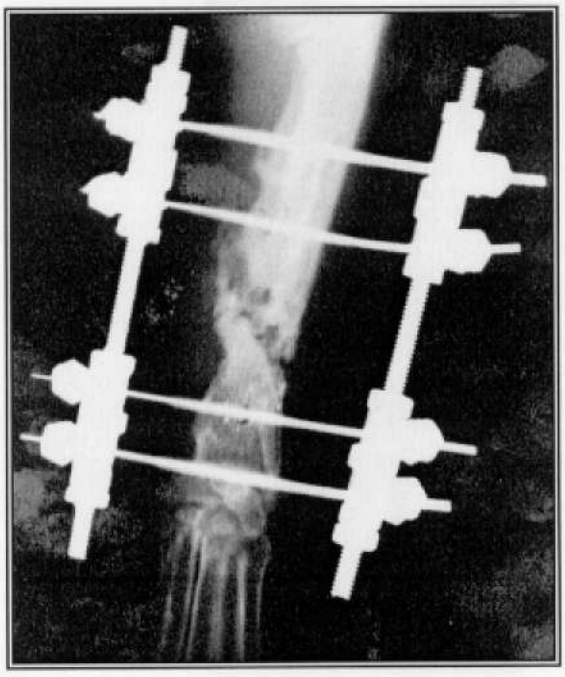

Fig. 7 - Radiografía del miembro antes de retirar el turor.

BIBLIOGRAFIA

1. **ALEXANDER, J.:** Bone Grafting. Vet. Clin. of North Am./SmalI Animal Practice. 17: 4, 1987.
2. **BLASS, C. E.:** Mechanical Properties of Three Orthopaedic Wire Configurations. American Journal of Vet. Research 46:1725-1727, 1985.
3. **Bojrab, J. M.:** Medicina y Cirugía en Especies Pequeñas, CECSA, México, 1980.
4. **BRADEN, T. D.; BRINKER, W. W.; LITTLE, R. W.; JENKINS, R. B.; BUTIER, D.**: Comparative Biomechanical Evaluation of Bone Healing in the Dog. JAVMA. 162:65-58, 1973.
5. **BRADEN, T.**: Posttraumatic osteomielitis Vet. Clin. of North Am./Small Animal Practice. 21: 4, 1991.
6. **BRINDER, W.; PIERMATTEI, D. and FLO, G.**: Hamdbook of Small Animal Orthopaedics and Fracture Treatment, 2nd. ed., Saunders, Philadelphia, 1990.
7. **Course in External Skeletal Fixation**.. Office of Veterinary Continuing Education. College of Veterinary Medicine, Texas and M University. 1994.
8. **DALY, W.:** Orthopaedic infections in Textbook of Small Animal Surgery. Edited by Slatter, Saunders, Philadelphia, 1985.
9. **DE YOUNG, D. and PROBST, C.**: Methods of fracture fixation in Textbook of Small Animal urgency edited by Saltier. Saunders, Philadelphia, 1985.
10. **EGGER, E**. Instrumentation for External Fixation. Vet. Clin. of North Am./Small Animal Practice,22: 1,. 1992.
11. **FOSSUM, T. W.**: Cirugía en pequeños animales. Bs. As., Intermédica, 1999.
12. **HARARI, J.**: Complications of External Skeletal Fixation. Vet. Clin. of North

Am./Small Animal Practice 22: 1, 1992.

13. **HULSE, D. and JOHNSON, A.**: Fundamentals of Orthopaedic Surgery and Fracture Management. In Small Animal Surgery edited by Fossum, T. Mosby-Year book. Inc. San Louis, Missouri, USA, 1997.
14. **HULSE, D. and JOHNSON, A.**: Management of Specific Fractures. In Small Animal Surgery edited by Fossum, T. Mosby-Year book. Inc. San Louis, Missouri, USA, 1997.
15. **HULSE, D.**: Use of Cancellous Bone Graft in Repair of a Delayed Union Fracture Complicate by osteomielitis. J.A.A.H.A. 9:378-381, 1973.
16. **JOHNSON, A.; EURELLI, J. and SCHAFFER, D.**: Evaluation of Canine Cortical Bone Graft Remodelling. Vet. Surg. (21) 4: 293-298, 1992.
17. **KERWING, S.; LEWIS, D. and ELKINS, D.**: Bone Grafting and Banking. Compendium on Cont. Educ./ Small Anim. Pract. (13)10: 1558-1569. Oct. 1991.
18. **LEWIS, D. D.; PARKER, R. B.; BLOOMBERG, MARK S.**: Autoevaluación ilustrada en ortopedia en pequeños animales. Barcelona, Ediciones Médicas, 1999.
19. **NUNAMAKER, D. and RHINELADER, F.**: Bone grafting in Textbook of Small Animal Orthopaedics, edited by Newton, Ch. and Nunamaker, Lippincott, Philadelphia, 1997.
20. **PARKER, R.**: Treatment of Posttraumatic Osteomielitis. Vet. Clin. of North Am./Small Animal Practice17 : 4, 1987.
21. **PENWICK, R.; MOSIER, I. D. and CLARCK, D.**: Healing of Canine Autogenous Cancellous Bone Graft Donor Sites. Vet. Surg. (20) 4: 229-234, 1991.
22. **PETIT, G.**: History of External Skeletal Fixation. Vet. Clin. of North Am./Small Animal Practice. 22 : 1, 1992.
23. **ROE, S.**: Classification and Nomenclature of External Fixators. Vet. Clin. of North Am./Small Animal Practice. 22: 1,. 1992.
24. **SCHENA, CH. and McCURNIN, A.**: The Use of Fresh Cortical and Cancellous Alougrafts in the Repair of a Fractured Femur in a Dog: A Case Report. J.A.A.H.A. (19) 3: 352-358, May/June 1983.
25. **STEVENSON, S. H.**: Bone Grafting, in Textbook of Small Animal Surgery. Edited by Slatter, D., Philadelphia, Saunders,. 1985 pp 2034-2048.
26. **SUMNERSMITH, G.**: Delayed Unions and Non-unions: Diagnosis, Pathophysiology, and Treatment. Vet. Clin. of North Am./Small Animal Practice. 21: 4, 1991.
27. **WOODWARD, J. and WAYNE, R.**: Morphology of Fracture Non-union and Osteomielitis. Vet. Clin. of North Am./Small Animal Practice, (21) 4, July 1991.