

DIAGNOSTICO DE GESTACION POR TACTO RECTAL Y ECOGRAFÍA EN LLAMA (LAMA GLAMA)

Gauna, C.³ ; Morini, L.²; Yaful, G.²; Fiorucci, G.².; Canela, F.²; Frank, E.⁴ Lacolla, D.¹.

¹ Histología. Facultad de Ciencias Veterinaria. UNLPam

² Obstetricia y Fisiopatología de la Reproducción. Facultad de Ciencias Veterinarias. UNLPam

³ Producción de Rumiantes Menores y Camélidos Sudamericanos. Facultad de Ciencias Veterinarias. UNLPam

⁴ Producción de Rumiantes Menores y Camélidos Sudamericanos. Facultad de Ciencias Veterinarias. Universidad Católica de Córdoba

INTRODUCCIÓN

La determinación de la gestación en el animal y la del estado de fertilidad del rebaño es un factor zootécnico y económico de gran importancia para el manejo moderno de las majadas. El establecimiento tiene el mayor interés en determinar y conocer con la antelación más favorable el estado reproductivo y de rendimiento de los animales, para disponer adecuadamente sobre su destino. Todo ello nos indica que el diagnóstico de gestación es un elemento básico en las obligaciones zootécnicas

El efectuar el examen de gestación y su evaluación está estrechamente ligados a las actividades del veterinario, pues a él corresponde, apoyado en su experiencia personal, el hacer diagnóstico anticipados sobre la fertilidad de los rebaños, descubrir situaciones de infertilidad y mediante nuevos exámenes, realizar el pronóstico para indicar las medidas a tomar. Por este motivo, por ejemplo en el bovino, sigue teniendo vigencia la palpación rectal para el diagnóstico de preñez, aun cuando se desarrollen métodos indirectos simples para realizarlo, ya que en el marco de control del rebaño representa mucho mas que un simple examen de gestación.

Se desconoce hasta la fecha un método practico de diagnostico de gestación por tacto rectal en las llamas, a pesar de que la anatomía de estos animales permite la introducción de la mano de un operador por vía rectal, de manera similar a como se hace en otras especies de interés zootécnico para evaluar el progreso de la preñez en las mismas.

Existe por otra parte, una demanda de los técnicos que trabajan con estos camélidos de tener normas mínimas que les permitan una forma útil y simple de poder realizar la cronología de la gestación en las llamas. Esto es así, por la razón de que en los lugares de explotación de estos animales en la Argentina (norte y noroeste), no es posible en el común de las veces la utilización de otros métodos de diagnostico dado la falta de infraestructura necesaria para implementarlos, o la dificultad que en estos lugares se presenta de poder llegar a donde se esta técnicamente equipado para analizar resultados de, por ejemplo, procedimientos químicos o físicos de diagnóstico.

No existe en la bibliografía un método de diagnóstico de gestación por tacto rectal en las llamas. En los informes o tratados que hablan de la reproducción en estos animales, no hacen referencia a ningún procedimiento práctico de gestación por la vía rectal, solamente se describen los físicos, como la ultrasonografía aplicada a determinar la preñez en esta especie y los químicos como por ejemplo la determinación de los

niveles de progesterona como forma de aplicación en el diagnóstico de preñez en las llamas.

El presente trabajo está vertido a desarrollar una técnica para la aplicación en la práctica de la cronología de la gestación en las hembras de llamas por tacto rectal. De modo que el operador tenga una guía para evaluar el estado del útero, las membranas fetales, el embrión y el feto de manera similar a lo establecido en la experiencia de diagnóstico de la gestación aplicado en bovinos y equinos.

Se usaron como parámetros de comprobación, el análisis de preñez utilizando el procedimiento de determinación por el método físico de ultrasonografía con el propósito de observar objetivamente el progreso de la gestación, el estado en ese momento del tamaño y desarrollo uterino y de las membranas fetales, el estado del embrión y el progreso del feto

Aunque considerable información científica ha sido generada involucrando la anatomía, la fisiología, la endocrinología, y la patología reproductiva (así como en general la orientación de los estudios en reproducción en los camélidos sudamericanos), en la alpaca, un número relativamente pequeño de informes científicos existe relacionado específicamente a la llama.

MATERIAL Y METODOS

Se trabajara con 30 llamas hembras y 1 macho, adquiridas algunas al respecto de la experiencia que se guardaron en el campo de la Facultad de C. Veterinarias de la U. N. L. Pam (**fig 1**), y otras existentes en la estación experimental de "Santa Isabel" en el oeste de la provincia de La Pampa-

Se procedió a identificar cada animal mediante el uso de caravanas y a controlar la sanidad y la actitud reproductiva de los mismos.

Las hembras fueron servidas por los machos en la modalidad de servicio controlado o "Fisiológico", realizándose estos durante un período de 60 días, a partir de la fecha de inicio de la experiencia.(Las hembras que no volvieron al celo después de 15 días, se juzgaron preñadas y a las que presenten celo después de los 15 días, se les dio una segunda oportunidad antes de descartarlas de la experiencia.)

Sistemáticamente con cada hembra preñada, comenzando quince días después del servicio fecundante, se procedió de la siguiente manera:

- a. Control ultrasónico de la preñez. (**fig 2**)
- b. Examen por tacto rectal.(**fig. 3**)
- c. Sacrificio de una de las hembras vacías para descripción del aparato reproductivo.

DESCRIPCIÓN ANATÓMICA

En general la anatomía del tracto genital la llama hembra no presenta ningún rasgo significativo comparado con el común de los otros animales domésticos(**fig.4**).

Los genitales externos incluyen una vulva que abre de 2.5 a 3 cm, rodeada por labios relativamente discretos que no se abultan demasiado durante el período de receptividad sexual. Un clitoris palpable está presente en la punta ventral de la vulva.

La vagina mide en las hembras maduras 20 a 25cm en longitud, teniendo un diámetro de aproximadamente 3 cm. con el orificio externo de la cerviz,(**fig.6**), que se destaca ligeramente en el lumen de la misma. Se encuentran dentro de la cerviz, dos o tres anillos cervicales que no es palpables durante un examen rectal rutinario. El lumen cervical cruza en dirección del sentido de las agujas del reloj.

El útero es generalmente similar al de una yegua, pero tiene un cuerpo relativamente pequeño y cuernos cortos. Un cuerpo uterino pequeño (2.5 X 2.5 cm) así como también, los cuernos uterinos (2 X 6 cm) caracterizan a la hembra postpuberal de las múltiparas. En el postparto el tracto genital de la hembra está listo para engendrar (1 a 3 semanas) pues tiene una involución rápida, pero con asimetría del cuerno residual. El cuerno previamente grávido (generalmente el izquierdo) medirá medianamente 3 x 10 cm y el no grávido 2 X 6 cm, si la involución se a completado.

Un tabique divide los dos cuernos, y se pone sumamente prominente durante la preñez y es fácilmente visible en los exámenes intrarectales de la gestación por medio de ultrasonografía. Ambos cuernos son comparables en tamaño en hembras múltiparas pero, debido a que el 99 por el ciento de las gestaciones se implantan en el cuerno izquierdo, una asimetría se espera en el examen subsecuente del tracto genital no grávido.

En la unión uterotubal de ambos cuernos, se encuentra normalmente un esfínter que previene el flujo de fluido al de tubo de falopio.

Los ovarios inactivos de las hembras normales fecundas medirán aproximadamente 1,8 X 0,8 X 0,6, con la actividad, puede doblar casi su tamaño debido a los folículos múltiples o a un cuerpo luteo.(fig.5). Antes de la ovulación, el ovario de una llama hembra sexualmente receptiva típica puede parecerse al de una cerda debido a "Las ondas foliculares" produciendo muchos folículos secundarios de 5mm tamaño; con el estímulo de la cópula. sin embargo. uno (o raramente, más) de los folículos desarrollarán a la fase terciaria (10 a 12 mm) y la ovulación ocurrirá.

Modificaciones anatómicas de la gestación en la llama percibidas al tacto rectal

Introducción: En la llama hembra el útero es fácil de encontrar aunque no es posible diferenciar el cuello del mismo como lo es en la vaca. La mano introducida en craneal del borde pubiano se inclina en los dedos y muñeca hacia abajo, al retirar la misma el útero o por lo menos su cuerpo, queda en la concavidad de la mano. El útero no gestante por lo general está en la línea media, sobre el piso de la pelvis; en llamas mayores que gestaron muchas veces suele sobrepasar algo el borde anterior del pubis; en animales vírgenes y en estado de contracción, apenas llena el hueco de la mano.

En ciertas ocasiones el útero se desplaza hacia lateral por la presión que sobre él ejerce la vejiga llena de orina, dando lugar a confundirlo con ésta. La vejiga tiene forma ovoide, es regularmente redondeada; en cambio el útero se reconoce con facilidad en su bifurcación, a partir de la cual se desvían hacia la derecha y la izquierda los cuernos uterinos.

La palpación de los ovarios no siempre se logra en forma inmediata; en estos casos, se debe colocar el útero sobre la palma de la mano, o tomarlo desde dorsal, siguiendo el curso de los cuernos hasta hallar los ovarios.

En el inicio de la gestación la fijación del embrión se produce seguramente en el 99% de los casos en el cuerno uterino izquierdo y no existen en el endometrio placentomas o sitios específicos de fijación, la placenta es difusa y la adherencia se produce en algún lugar del cuerno izquierdo, en que se asienta del embrión.

1.- *Primer mes:* La fijación del embrión se produce a los 21 días, por lo tanto resulta difícil en el primer mes obtener algún tipo de alteración a nivel de útero muy marcada. No obstante alrededor del día 15 aparece un ensanchamiento del cuerno izquierdo en una relación de 1,5:1 con relación al derecho. Esto es solamente observable por laparoscopia o ecografía, teniendo en cuenta que de por si el cuerno izquierdo, es más grande que el derecho.

El detalle más destacable es la presencia de un cuerpo lúteo gestacional, de mayor tamaño que el cuerpo lúteo no gestacional. El tamaño es de aproximadamente 12-14 mm. A la palpación el cuerno se contrae y es fácilmente palpable.

2.- *Segundo mes*: El cuerno izquierdo presenta normalmente un tamaño excepcional respecto al derecho, casi una relación de 3:1, es bastante más largo y más ancho y el cuerno derecho se presenta sin modificación. A la palpación parecería que el cuerpo uterino y el cuerno izquierdo formarían un tubo dirigido hacia adelante y hacia la izquierda y el cuerno derecho queda como un simple proceso adherido a ese tubo. En este momento se puede empezar a verificar la presencia de líquido fetal. Los ovarios están desplazados hacia adelante y se encuentran ubicados justo enfrente del hueso del pubis. Se puede decir que a los dos meses el cuerno izquierdo tiene el aspecto de una vejiga y hay que tener en cuenta que a la palpación rectal es similar en forma y tamaño a la vejiga urinaria distendida

3.- *Tercer mes*: El cuerno izquierdo sigue teniendo el aspecto de vejiga, pero aquí empieza su desplazamiento hacia la cavidad abdominal. El tamaño es similar al de los dos meses, está ubicado hacia adelante y a la izquierda y la punta del cuerno está generalmente fuera del alcance de la mano, pero la bifurcación es generalmente palpable y la fluctuación del líquido fetal es fácilmente perceptible. El ovario izquierdo generalmente no puede ser localizado con la mano y el derecho puede ser localizado con alguna dificultad. La arteria urogenital izquierda que desciende por el ligamento ancho, tiene un ligero agrandamiento con respecto a la derecha.

4.- *Cuarto mes*: El tamaño del cuerno izquierdo se puede determinar por que está muy agrandado, en la mayoría de los casos la bifurcación no puede ser palpada. Cuando la pared está relajada el líquido fetal se percibe claramente. Aquí es posible hacer el "balotage" del contenido del útero. El ovario izquierdo puede ser tomado solo ocasionalmente, ya que está desplazado hacia adelante y abajo. El derecho puede ser encontrado frente al hueso púbico pero no es muy fácil. La arteria urogenital izquierda está más agrandada que la derecha en el 60% de los casos.

5.- *Quinto mes*: El útero está colgando totalmente de la cavidad abdominal en este mes, la bifurcación y el cuerno derecho no son palpables. El "balotage" resulta distinto que el mes anterior ya que el útero parece una bolsa llena de líquido colgando del pubis en la cavidad abdominal hacia abajo y a la izquierda. El feto puede ser palpable por debajo del nivel del pubis.

No se puede alcanzar el ovario izquierdo y el derecho a veces puede localizarse. La arteria urogenital izquierda está agrandada y se comienza a notar el frémito.

6.- *Sexto mes*: Ya el cuerno derecho queda fuera del alcance de la mano del operador, el cuerno gestante está muy agrandado y dirigido hacia abajo y a la izquierda, El feto puede ser descubierto hacia la izquierda debajo de la línea del pubis, aunque no parece reconocerse el fluido placentario. El tamaño de la arteria urogenital izquierda es grande y el frémito se percibe con facilidad.

7.- *Séptimo mes* : El cuerno uterino gestante es similar en tamaño al período anterior, no obstante se encuentra más hacia adelante y abajo. El feto es palpable en ciertos casos al fondo izquierdo y hacia delante y sus movimientos son muy activos. La arteria urogenital derecha está también agrandada y presenta frémito, aunque siempre su tamaño es menor que la de la izquierda que irriga generalmente el cuerno gestante.

8.- *Octavo mes*: El tamaño y el tono de la pared uterina son similares al mes anterior y en algunos casos el feto se palpa a la derecha y debajo del riñón izquierdo. Responde activamente a la estimulación moviéndose hacia abajo y adelante. La arteria urogenital izquierda está muy aumentada de tamaño y el frémito muchas veces se percibe al toque de la arteria, sin palparla firmemente. Los movimientos del feto son muy activos. El frémito es perfectamente perceptible en la izquierda y a veces también en la derecha.

10.- *Décimo mes*: El útero tiene la misma forma y tamaño. El frémito es marcado. El feto se palpa completamente y ha ascendido a la cavidad pélvica en su mayor parte y su posición es inconstante modificándose permanentemente. La arteria urogenital está aumentada, el grosor es en ambos lados y el frémito es fácilmente perceptible.

12.- *Undécimo mes*. De aquí hasta el parto son muy pocas las modificaciones apreciables. El feto sigue aumentando de tamaño y es palpable al introducir la mano en el recto, siendo los movimientos muy activos y perceptibles a nivel de la superficie abdominal externa.



Fig. 1



Fig. 2


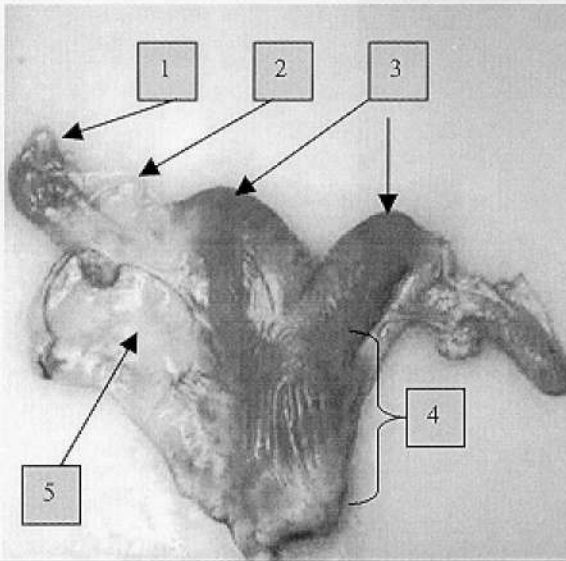
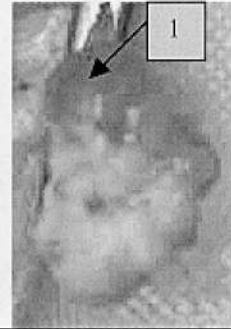


Fig. 3



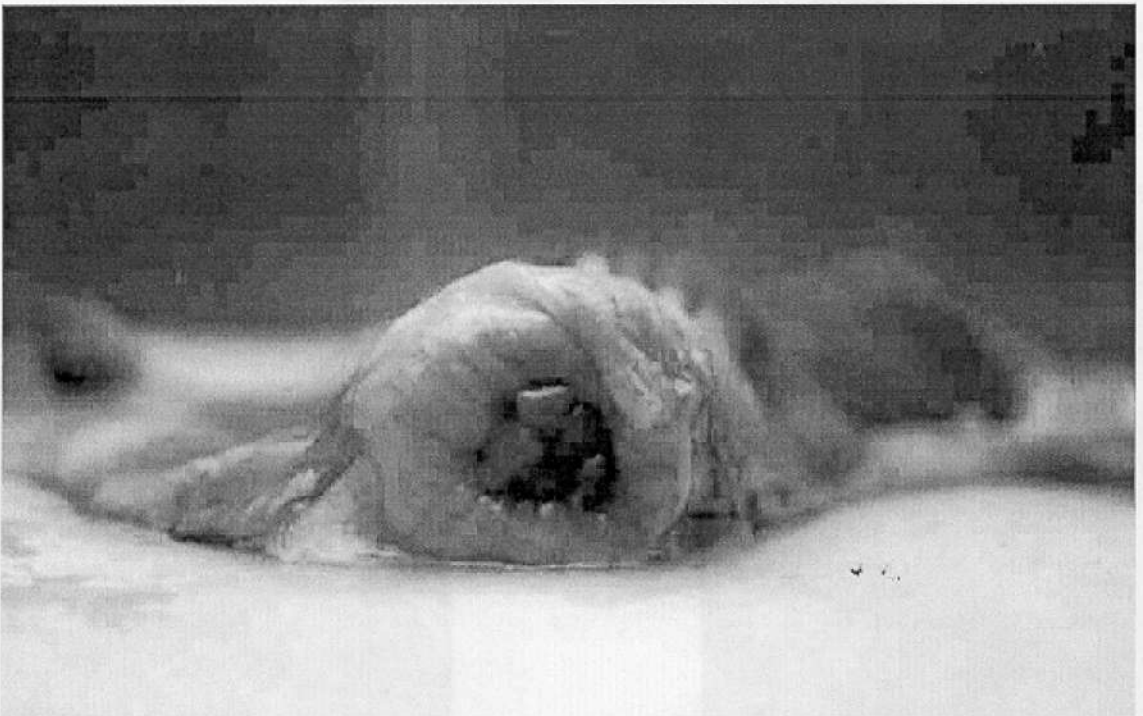
1-Ovario, 2- Oviducto, 3- Cuernos del útero, 4- Cuerpo y cuello, 5- Ligamento ancho.

Fig. 4



Ovario Izquierdo
1- Folículo maduro


Fig. 5



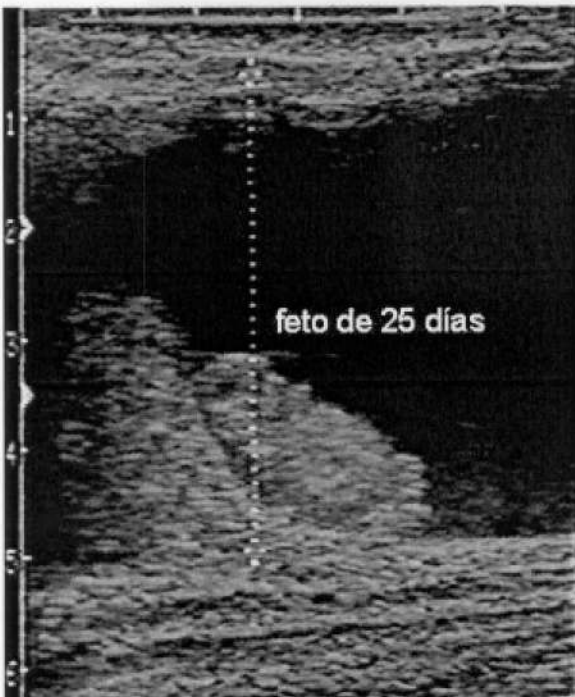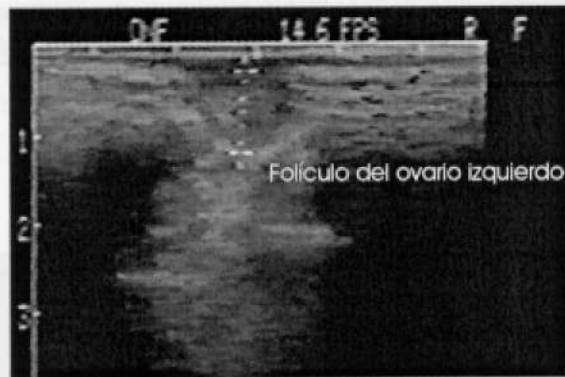Orificio externo del cervix uterino

Fig. 6

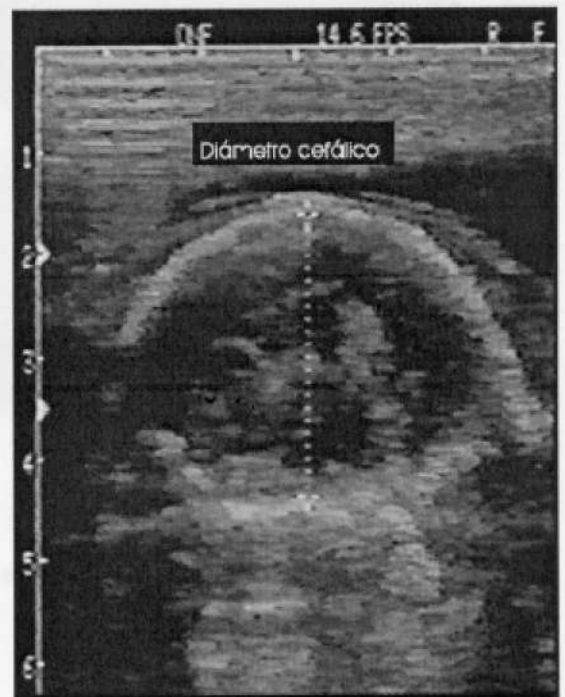**ECOGRAFIA DE
UTERO VACIO**



**OVARIO
IZQUIERDO**



**GESTACION
DE 1 MES**



**GESTACION
DE 5 MESES**

BIBLIOGRAFÍA

1. AMPUERO, E., ALARCON, V. ALPACA, J. y MACHACA, A. 1966. Evaluación de diferentes métodos de diagnóstico de gestación en Alpacas. VI Conv. Int. Cam. Sud. (Oruro, Bolivia). Res. pag. 204.
2. BRAVO, W.; FOWLER, M.E. LASLEY, E. y STABENUELDT, G. H. 1988. Hormonas folículo estimulante y luteinizante en Llamas. VI Conv. Int. Cam. Sud. (Oruro, Bolivia). Res. pag. 200.
3. BRAVO, W. Y UOWLER, M.E. 1988. Aplicación de la técnica ultrasonido en de Alpacas y Llamas. VI Conv. Int. cam. Sud (Oruro, Bolivia). Res. Pag. 203.
4. BRAVO, W. y FOWLER, M.E. 1990. Basic Physiology of Reproduction in Female Llamas. *Llamas* 4 (2):35 - 37.
5. CALDERON, W. 1968. Diagnóstico de preñez por el método de palpación rectal en Alpacas. *Bol. Ext. IVITA*.
6. CALDERON, W.; NOVOA, C. y FRANCO, E. 1970. Examen de la preñez en la Alpaca. *Rev. Inv. Pecuaria (IVITA)* p 43 - 48.
7. CHEN, B. X. & VUEN, Z. X. 1979. Pregnancy diagnosis by rectal examination in the Bactrian Camel. In: *The Camelidan ali-purpose animal*. Vol. 1. Ed.: Ross Cockril, W. Scand. Ins. of A. Studies. Uppsala, Sweden
8. ENGLAND, B.G. UOOTE, W. C. CARDOZO, A.G. MATTHEWS, E. W. & RIERA, S. 1971. Oestrous and mating behaviour In the llama. *Anim. Behaviour*. 19: 722 - 726.
9. FERNANDEZ-BACA, S. LEYVA, V. NOVOA, C. y SUMAR, J. 1973. Relación entre la ubicación del cuerpo lúteo y la localización del embrión en la Alpaca. *Rev. Inv. Pec, IVITA* 2(2): 131-135.
10. FLOWLER, M. E. 1988. Membrana fetales en Camélidos Sudamericanos. VI Conv. mt. Cam. Sud. (Oruro, Bolivia). Res. pag. 209.
11. FRANK E. 1997. Curso de manejo de Camélidos Sudamericanos domésticos. Public. U.C.C. (PLANCAP).
12. GUTTNER, E. M. 1986. Untersuchungen über die Haltung, Zucht, Physiologie und Pathologie der Fortpflanzung und Krankheiten von Llamas in den Anden Argentiniens. Inaugural Dissertation D. Veterinärmedizin. J. Liebig Universität Giessen.
13. HUTE, M. y FOOTE, W. 1985. Niveles de progesterona durante la gestación y su aplicación en el diagnóstico de gestación en Llamas. V Conv. Int. Cam. Sud. (Cuzco, Perú) Res. pag. 14.
14. NOVOA, C. 1964. Reproduction of Llamas and Alpacas. Ln: *Llamas and other Camelids, a workshop for veterinarians*. Ed. by Fowler, M. UC Davis. USA.
15. SUMAR, J. y LEYVA, V. 1961. Rol del cuerpo lúteo en el mantenimiento de la preñez en la Alpaca (*Lama pacos*). LV Conv. Int. Cam. Sud. CCNAF, Chile.
16. SUMAR, J. y GARCIA, M. 1985. Diagnóstico precoz de gestación en alpacas basado en niveles de progesterona de la leche. Estudio preliminar. V Conv. mt. Cam. Sud. (Cuzco Peru). Res. pag. 22.
17. SUMAR, J.; GARCÍA, M.; ALARCON, V. y ECIIAVARRIA, L. 1966. Niveles de progesterona periférica durante la gestación temprana en Alpacas y Llamas y su aplicación en el diagnóstico de gestación. VI Conv. mt. Cam. Sud. (Oruro, Bolivia). Res. pag. 205-206.