

Efectos del antiestrógeno citrato de tamoxifeno en parámetros semiológicos testiculares y parámetros seminales de cola de epidídimo en canino macho.

Adagio, L.M.¹; Río, F.¹; Lattanzi, L.D.¹; Amiano, C.¹; Hierro, J.A.¹; Torres, P.A.¹; García, M.¹; Menguelle, P.¹; Corrada, Y.²; Gobello, C.²

¹Facultad de Ciencias Veterinarias, Universidad Nacional de La Pampa. Calle 5 y 116 (6360), General Pico. La Pampa.

²Facultad de Ciencias Veterinarias, Universidad Nacional de La Plata. Calle 60 y 118 S/N (1900), La Plata. Buenos Aires.

lmadagio@hotmail.com

Resumen

El citrato de tamoxifeno es un compuesto antiestrogénico no esteroide sintético tipo I, que bloquea competitivamente los receptores de estrógenos con acción mixta agonista-antagonista. Su mecanismo de acción va a variar de acuerdo a la especie, órgano, tejido y célula. Este estudio tiene como propósito describir los cambios testiculares macroscópicos y seminales de epidídimo en caninos domésticos tratados con el antiestrógeno citrato de tamoxifeno. Se estudiaron 6 perros mestizos, clínicamente sanos, de entre 15 y 25 kg y 2 a 5 años. El estudio incluyó un período de pretratamiento o control, tratamiento y post-tratamiento de 15, 30 y 45 días respectivamente. Durante el período de tratamiento con tamoxifeno se les suministró 5 mg/ día oral a la totalidad de los animales. Se realizaron cada 15 días evaluaciones de consistencia y tamaño testicular, libido y semen epididimal. Los datos cuantitativos se analizaron por ANOVA de mediciones repetidas, y para los datos categóricos se usó el test de Chi². En todos los casos el nivel de significancia se fijó en $p < 0,05$. La libido de los animales disminuyó a partir del día 15 del estudio para permanecer ausente hasta el día 75 cuando comenzó a aumentar. La consistencia y el tamaño testicular disminuyeron respectivamente entre los días 30 y 60, recuperando el día 75 las medidas del pretratamiento ($p > 0,1$). No se evidenció presencia de semen epididimal entre los días 30 y 60. En los espermatozoides epididimales, la motilidad ($p < 0,1$) y el porcentaje de espermatozoides vivos ($p < 0,05$) disminuyeron significativamente entre el día 0 y 30 del tratamiento. Las morfoanomalías más frecuentes fueron colas enrolladas y

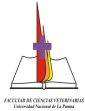
dobladas, gotas citoplasmáticas distales y cabezas desprendidas ($p > 0,05$). Estos resultados de parámetros semiológicos testiculares y seminales epididimales vislumbran una aplicación del tamoxifeno en perros machos como un método eficaz, rápido y seguro para la contracepción reversible en esta especie.

Palabras claves: tamoxifeno, antiestrógeno, reproducción, perro, macho

Abstract

Anti estrogens effect of citrate of tamoxifen on testicular and seminal parameters of male dogs.

The citrate of tamoxifen is a synthetic non steroid type I anti-estrogenic compound, which block competitively estrogens receptors with agonist and antagonist combine action. The mechanism of action varies in relation to species, organs, tissue and cells. The objective of the present study was to describe the macroscopic testicular and seminal epididymis changes in domestic dogs treated with citrate of tamoxifen. Six clinically, 2 – 5 years old healthy dogs between 15 – 25 kg of weigh were analysed. The study included a pre-treatment, treatment and post-treatment period of 15, 30 and 45 days, respectively. During the treatment period the animals received 5 mg/day of tamoxifen, and every 15 days clinical examination of testicular consistency and size, libido and epididymal semen were evaluated. ANOVA was used to evaluate quantitative data while the categorical data were evaluated by Chi². The libido of the animals decreased from the day 15 of the study until the day 75 where start to increase again. The testicular consistency and size decreased from 30 to



alteraciones histopatológicas que consistieron en atrofia de los túbulos seminíferos, disminución de la altura del epitelio seminal con aumento de espermatozoides anormales. En estudios previos, el mismo autor halló un aumento de células gigantes multinucleadas y reducción de la fertilidad en los machos murinos (D'Souza Urban, 2003). En ratas macho adultas, el tamoxifeno reduce los niveles circulantes de la hormona luteinizante y testosterona, sin ejercer efecto sobre la hormona folículo estimulante y prolactina (Parte et al., 2000). Administrado a nivel testicular estimula la espermatogénesis ocasionada por un aumento significativo del número de espermatogonias, espermatocitos, espermátides y espermatozoides (Kula, 1994)

Se conoce poco sobre el efecto de los antiestrógenos en los caninos. Así en hembras, los antiestrógenos actúan más bien como agonistas que como antagonistas (Anónimo 2000; Gobello y Del Amo, 1993; Morris y col., 1993; Bowen et al., 1988; Kitchel y Fidel, 1992), lo que limita severamente su uso. Por otra parte, en machos caninos, se demostró una disminución significativa de la libido, el tamaño testicular y la calidad seminal en el primer ciclo espermático post tratamiento de 28 días con citrato de tamoxifeno (Corrada y col., 2003). No obstante, en el segundo ciclo espermático post tratamiento todos los perros incluidos en ese experimento, retornaron a valores seminales iniciales. En ese mismo trabajo, no se observaron efectos secundarios clínicos, bioquímicos ni hematológicos en los animales tratados. También en ese estudio, se evaluó la testosterona pre y post estimulación con gonadotropina coriónica humana (hCG), observándose una supresión temporaria de la testosterona durante el tratamiento y una leve estimulación en el período inmediatamente posterior al mismo. Estos resultados preliminares obtenidos en animales experimentales sugieren que los antiestrógenos podrían tener ciertas aplicaciones terapéuticas, contraceptivas y en el control de la libido en el canino macho.

No se conoce el efecto de los antiestrógenos a nivel testicular en el perro. El conocimiento detallado del efecto de estas drogas sobre parámetros semiológicos de testículo, libido y semen epididimal permitirá una mejor aplicación práctica de los antiestrógenos en la especie. Por lo anteriormente expuesto, el objetivo de este estudio fue describir los cambios testiculares macroscópicos y seminales de epidídimo en caninos domésticos tratados con el antiestrógeno citrato de tamoxifeno.

Materiales y Métodos

Animales

Se estudiaron 6 perros mestizos, clínicamente sanos, de entre 15 y 25 kg y 2 a 5 años, provenientes de la Canilera Municipal de la Sociedad Protectora de Animales de la ciudad de General Pico, La Pampa. Los perros fueron alojados en caniles experimentales 3 meses antes de la realización de los experimentos para su adaptación, desparasitación y vacunación. Los animales se alimentaron con balanceado superpremium (Royal Canin®, Argentina) y se les proporcionó agua *ad libitum*.

Período pretratamiento, tratamiento y post-tratamiento

El estudio incluyó un período de pretratamiento o control, tratamiento y post-tratamiento de 15, 30 y 45 días respectivamente. Durante el período de tratamiento se les suministró citrato de tamoxifeno (Tamoxifeno®, Gador, Buenos Aires, Argentina), en dosis de 5 mg/día vía oral a la totalidad de los animales. Durante los períodos de pretratamiento, tratamiento y postratamiento se realizaron quincenalmente evaluaciones de consistencia y tamaño testicular, libido y semen epididimal. Los perros fueron usados también como sus propios controles.

Examen testicular y libido

La consistencia testicular, el tamaño testicular (ancho y alto) y la libido se evaluaron cada quince días durante todo el experimento. La consistencia testicular se clasificó como blanda, tenso-elástica o firme. La libido (excitación sexual durante la estimulación manual), fue clasificada subjetivamente en una escala de 0 a 3 (0:

sin erección, ni eyaculación; 1-2: graduaciones intermedias; 3: erección, movimientos de empuje vigorosos y eyaculación rápida).

Orquiectomías unilaterales

Los animales fueron anestesiados con una combinación de maleato de acepromazina (5 a 1,1 mg/kg, Acedan®, Holliday, Buenos Aires), diazepam (0,5 mg/kg, Valium®, Roche, Buenos Aires) y ketamina (20 mg/kg, Ketamina 50®, Holliday, Buenos Aires) EV y se procedió a cada orquiectomía unilateral mediante la técnica descrita por Boothe (1993). En los días -15, 15, 30, 45, 60 y 75 se realizaron orquiectomías unilaterales derechas y luego izquierdas según la siguiente tabla (Tabla 1).

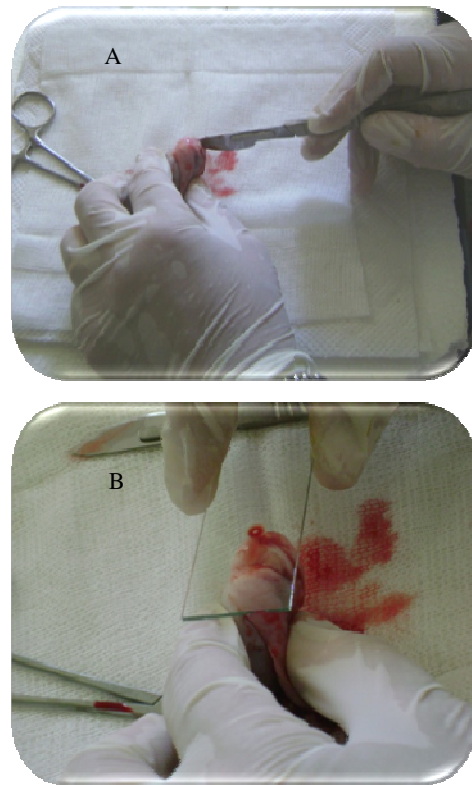
Tabla 1: Cronograma quirúrgico de las orquiectomías unilaterales. OD= Orquiectomía derecha. OI = Orquiectomía izquierda

	Día 15	Día 15	Día 30	Día 45	Día 60	Día 75
Perro 1	OD		OI			
Perro 2	OD			OI		
Perro 3		OD		OI		
Perro 4		OD				OI
Perro 5			OD		OI	
Perro 6					OD	OI

Evaluación de los espermatozoides epididimales

De los testículos extraídos se recuperaron los espermatozoides provenientes de la cola del epidídimo seccionándola en forma longitudinal con hoja de bisturí y recogiendo el material exudado en un portaobjetos atemperado en platina térmica (Foto1).

Foto 1: Recuperación de espermatozoides de la cola del epidídimo. A: Sección longitudinal de la cola del epidídimo con hoja de bisturí; B: Impronta sobre un portaobjetos del material exudado de la cola del epidídimo seccionado



Se evaluó la motilidad y vigor de los espermatozoides recuperados a 200x. Parte del material obtenido fue teñido con la coloración supravital de eosina-nigrosina y la coloración rosa de bengala, para observar el porcentaje de espermatozoides vivos y con morfoanomalías en cabeza, pieza intermedia y cola a 400x y 1000x, respectivamente (England y Allen, 1989; Johnston, 1991). Para ambos propósitos se evaluaron un mínimo de 200 espermatozoides por preparado.

Análisis estadístico

Los datos cuantitativos se analizaron por ANOVA de mediciones repetidas, mientras que para los datos categóricos se usó, cuando el número de observaciones los permitió, el test de Chi2 (Sigma Stat, SPSS, Inc., Chicago, IL, USA). En todos los casos el nivel de significancia se fijó en $p < 0,05$.

Resultados

La libido de los animales disminuyó a partir del día 15 del estudio para permanecer ausente hasta el día 75 cuando comenzó a aumentar (Tabla 2).

Tabla 2: Libido de 6 perros desde el día -15 al día 75 de la administración de citrato de tamoxifeno oral (0: sin erección, ni eyaculación; 1-2: graduaciones intermedias; 3: erección, movimientos de empuje vigorosos y eyaculación rápida).

DIA	LIBIDO				TOTAL DE ANIMALES
	3	2	1	0	
-30	5	1	0	0	6
-15	5	1	0	0	6
0	5	1	0	0	6
15	0	2	3	1	6
30	0	0	0	6	6
45	0	0	0	6	6
60	0	0	0	3	3
75	0	1	1	0	2

Por su parte, la consistencia testicular se tornó blanda a partir del día 30 y se mantuvo de esta manera hasta el fin del período evaluado. (Tabla 3).

Tabla 3: Consistencia testicular de 6 perros desde el día -15 al día 75 de la administración de citrato de tamoxifeno oral.

DÍA	CONSISTENCIA		TOTAL DE TESTICULOS
	Tensoelástica	Blanda	
-30	12	0	12
-15	12	0	12
0	10	0	10
15	9	1	10
30	0	8	8
45	0	6	6
60	0	4	4
75	0	2	2

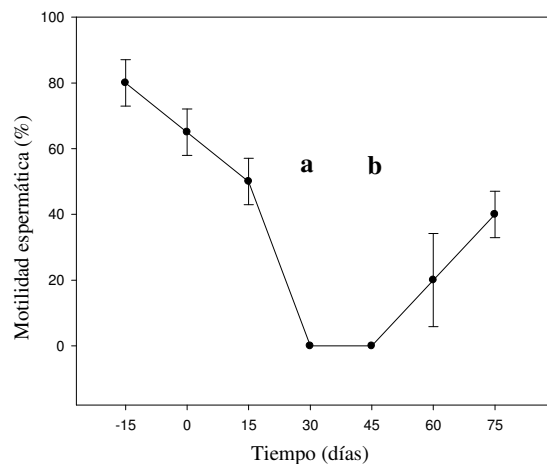
El ancho y longitud testicular disminuyeron hasta un 21,5% y 9,3%, respectivamente entre los días 30 y 60 para recuperar medidas pretratamiento el día 75 ($p>0,1$).

Al realizar la sección longitudinal del epidídimo, no se evidenció presencia de fluido ni de espermatozoides entre los días 30 y 60 del estudio en ninguno de los animales tratados, tendiendo a volver a valores iniciales en el día 75.

En los espermatozoides epididimales, la motilidad ($p<0,01$; Figura 1) y el porcentaje de espermatozoides vivos ($p<0,05$), aunque

no el de morfoanomalías ($p>0,05$), se modificaron significativamente entre los días 0 y 30 del estudio. Las morfoanomalías más frecuentes fueron colas enrolladas y dobladas, gotas citoplasmáticas distales y cabezas desprendidas.

Figura 1: Motilidad de los espermias epididimarios de 6 perros desde el día -15 al día 75 de la administración de citrato de tamoxifeno oral. Las distintas letras señalan diferencias $p<0,05$.

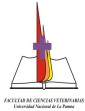


Discusión y Conclusiones

En línea con lo descrito previamente por Corrada y col. (2003), quien administró a perros experimentales 2,5 mg de citrato de tamoxifeno por día durante 28 días, en el presente estudio esta droga ocasionó un ablandamiento testicular que se mantuvo hasta finalizar el periodo de estudio. Asimismo, el tamaño gonadal se redujo durante y después del tratamiento volviendo a valores iniciales al final de ambas investigaciones. Iguales variaciones testiculares ocurrieron en ratas tratadas con 40 y 200 $\mu\text{g}/\text{kg}/\text{día}$ del mismo antiestrógeno durante 90 días (Gopalkrishnan y col., 1998).

La libido se vio afectada en todos los perros tratados, de la misma manera que fue informado previamente (Corrada y col., 2003), disminuyendo a partir de la segunda semana de tratamiento, para desaparecer totalmente en la cuarta semana y volver a la normalidad a las 10 semanas.

La presencia de espermatozoides en la cola de epidídimo disminuyó a cero alrededor del día 30, para luego recuperarse al final del experimento. En el estudio en ratas,



previamente mencionado, también se observó una disminución de la producción diaria de espermatozoides (Gopalkrishnan y col., 1998).

Igual tendencia al descenso presentaron la motilidad y el porcentaje de espermatozoides vivos tomados de la cola del epidídimo. Las alteraciones morfológicas espermáticas halladas indicarían una falla en la maduración, que al igual que el descenso de la motilidad se explicarían por la disminución de las concentraciones séricas de hormona luteinizante y testosterona ocasionada por el tamoxifeno en esta especie (Corrada y col., 2003). Es factible asumir que se afecte directa o indirectamente el transporte y maduración de los espermatozoides a nivel del epidídimo por el efecto agonista del tamoxifeno, de la misma manera que sucede con el estradiol (Bamberg Thalen y Linde Forsberg, 1992; Padmalatha Rai, S, 2001). Además, estudios realizados en ratas demostraron que el tamoxifeno disminuye la concentración de enzimas lisosomales del fluido epididimal lo cual afectaría la maduración y la motilidad de los espermatozoides (Belmonte y col., 1998). Cuando se compararon los presentes resultados con los de Corrada y col. (2003), quien describió los efectos producidos en el semen eyaculado, se vio una coincidencia en el período de aspermia con el de ausencia de espermias epididimales.

Estos nuevos resultados epididimales conjuntamente con los seminales y endocrinológicos previos (Corrada y col., 2003) vislumbran una aplicación del tamoxifeno en perros machos como un método eficaz, rápido y seguro para la contracepción reversible en esta especie. Estudios futuros de campo confirmarán o desestimarán esta hipótesis.

Bibliografía

Gobello, C. 2006. Dopamine agonists, anti-progestins, anti-androgens, long-term-release GnRH agonists and anti-estrogens in canine reproduction: A review. *Theriogenology*; 66(6):1560-402.

Krawiec DR. 1994. Canine prostate disease. *Journal of the American Veterinary Medical Association*; 204(10):1561-1564.

Ploude, PV.; Dyroff, M.; Dukes, M. Arimidex. 1994. A potent an selective fourth-generation aromatasa inhibitor. *Breast Cancer Res Treat*; 30(1):1027-1034.

Goodman and Gilman's. 1996. The pharmacological basis of therapeutics. 9th ed., New York: Goodman & Gilman's.; 1489-529.

Hoffmann, B.; Schuler, G. 2000. Receptors blockers-general aspects with respect to their use in domestic animal reproduction. *Anim Reprod Sci*; 60-61: 295-312.

Jordan, VC. 1992. The role of tamoxifen in the treatment and prevention of breast cancer. *Curr Prob Cancer*; 48: 27-31.

Kearney, C.; Pardie, D. 1998. Selective estrogen modulators. *Climateric*; 1:143-147.

Ain Melk, Y.; Belisle, S.; Carmel, M.; Tetreault, J.P. 1987. Tamoxifen citrate in male infertility. *J Urol*; 48:113-117

Check, J.H.; Racoff, A.E. 1980. Improve fertility in oligospermic males treated with idiopatic oligospermia. *Fertil Steril*; 48:113-117.

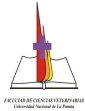
Epstein, J.J. 1987. Clomiphene treatment in oligospermic infertile males. *Fertil Steril*; 28:741-745.

Motrich, RD.; Ponce, AA.; Rivero, VE. 2007. Effect of tamoxifen treatment on the semen quality and fertility of the male rat. *Fertil Steril.*; 88(2):452-461.

Sethi-Saberwal, G.; Gill-Sharma, MK.; Balasinor, N.; Chudhary, J.; Jujena HS. 2003. Effect of tamoxifen treatment on motility related proteins in rat spermatozoa. *Cell Mol Biol (Noisy-le-grand)*;49(4):627-633.

Parte, PP.; Balasinor, N.; Gill-Sharma, MK.; Junena, HS. 2000. Effect of 5alpha-dihydrotestosterone implants on the fertility of male rats treated with tamoxifen. *J Androl*;21(4):525-533.

Gopalkrishnan, K.; Gill-Sharma, M.K.; Balasinor, N.; Padwal, V.; D'Souza, S.; Parte, P.; Jayaraman, S.; Juneja, H.S. 1998. Tamoxifen-induced light and electron microscopic changes in the rat testicular morphology and serum hormonal profile of reproductive hormones. *Contraception*; 57(4): 261-269.



- Belmonte, S.; Maturano, M.; Bertini, MF.; Pusiol, E.; Sartor, T.; Sosa, MA. 1998.** Changes in the contenido of rat epididymal fluid induced by prolonged treatment with tamoxifen. *Andrologia*;30(6):345-350.
- D'Souza Urban, J.A. 2004.** Effect of tamoxifen on spermatogenesis and tubular morphology in rats. *Asian J Androl*; 6: 223-226.
- D'Souza Urban, J.A. 2003.** Tamoxifen induced multinucleated cells (symplasts) and distortion of seminiferous tubules in rat testis. *Asian J Androl*; 5: 217-222.
- Kula, K.; Salata, IM; Slowikowska-Hilczner, J. 1994.** Tamoxifen and spermatogenesis in rats subjected to effects of estradiol. *Ginekol Pol* 1994; 65(2):58-62.
- Anónimo Vademecum. 2000.** Reagents for clinical laboratories. Wiener Lab Group S.A.I.C. Rosario, Argentina; p. 6.
- Gobello, C.; Del Amo, A.N. 1993.** Inducción del estro con citrato de clomifeno en perras. Primer Congreso Internacional FCV-UNLP y VII Encuentro Veterinario Internacional. La Plata. Argentina; Nov 4-6.
- Morris, J.S.; Dobson, J.M.; Bostock, D.E. 1993.** Use of tamoxifen in the control of canine mammary neoplasia. *Gynecol Oncol*; 39: 82-84.
- Bowen, RA.; Olson, PN.; Young, S.; Withrow, SJ. 1988.** Efficacy and toxicity of tamoxifen for prevention and termination of pregnancy in bitches. *Am J Vet Res*;49:27-31.
- Kitchell, BE.; Fidel, JL. 1992.** Tamoxifen as a potential therapy for canine mammary carcinoma. In: *Proceeding of the Vet Can Soc.*; 91.
- Corrada, Y.; Spaini E.; Fava, F.; Arias, D.; Rodríguez R.; Gobello, C. 2003.** Effect of tamoxifen citrate on reproductive parameters of male dogs. *Theriogenology*; 60: 901-908.
- Boothe, H. 1993.** Testes and Epididymies. En: Slatter, D (ed) *Textbook of small animal surgery*, Saunders RW, Philadelphia, USA; p. 1331-1335.
- England, G.; Allen, W. 1989.** Seminal characteristics and fertility in the dog. *Vet Rec.*; 125:399.
- Johnston SD. 1991.** Performing a complete canine semen evaluation in a small animal hospital. *Vet Clin North Am (Small Anim Pract)*;21:545-51.
- Bamberg Thalen, B.; Linde Forsberg, C. 1992.** The effects of medroxyprogesterone acetate y ethinylestradiol on hemogram, prostate, testes and semen quality in normal dogs. *J Vet Med A*; 39:264-270.
- Padmalatha Rai, S.; Vijayalaxmi, K.K. 2001.** Tamoxifen citrate induced sperm shape abnormalities in the in vivo mouse. *Mutation Research/Genetic Toxicology and Environmental Mutagenesis*; 492(1-2): 1-6.